杨 杰,潘孝青,赵艳红,等. 硒对新西兰兔皮肤抗氧化性及 GPx4、EGFR 蛋白表达的影响[J].江苏农业学报,2017,33(1):133-140.
doi:10.3969/j.issn.1000-4440.2017.01.021

硒对新西兰兔皮肤抗氧化性及 GPx4、EGFR 蛋白表达的影响

杨 杰[1], 潘孝青[1], 赵艳红[2], 宋丹丹[3], 秦 枫[1], 邵 乐[1], 李 健[1], 张 霞[1], 张琳琳[3], 王 菁[3], 潘翠玲[3]
(1.江苏省农业科学院畜牧研究所,江苏 南京 210014; 2.江苏省农业科学院国家兽用生物制品工程技术研究中心,江苏 南京 210014; 3.南京农业大学动物医学院,江苏 南京 210014)

摘要: 为了探讨硒对新西兰兔毛囊发育的影响机制,本研究将 60 只初始体质量为 (690.0±7.0) g 的新西兰兔分为 C 和 SS 2 组,每组 30 只(雌雄各半)。C 组直接饲喂基础日粮,SS 组日粮添加亚硒酸钠,经测定日粮硒含量分别为 0.20 mg/kg和 0.36 mg/kg,饲养 30 d。结果表明,C 组新西兰兔的毛囊群结构排列整齐,1 个初级毛囊周围环绕数个次级毛囊,且毛囊横切面呈正常椭圆形。SS 组新西兰兔的毛囊群结构呈无序排列,初级毛囊和部分次级毛囊的横切面不是正常的椭圆形。SS 组次级毛囊数量比 C 组低 36.64%(P<0.05)。在皮肤抗氧化性方面,与 C 组相比,SS 组皮肤组织中谷胱甘肽过氧化物酶 4(*GPx4*)活性、超氧化物歧化酶(*SOD*)活性、总抗氧化物(T-AOC)含量分别降低 58.09%(P<0.01)、34.39%(P<0.05)和 59.25%(P<0.01),丙二醛(MDA)含量升高 242.66%(P<0.05)。与 C 组相比,SS 组新西兰兔皮肤毛囊中 GPx4 蛋白、表皮生长因子受体(EGFR)蛋白表达量分别降低 131.70%(P<0.01)和 128.60%(P<0.01)。

关键词: 硒;新西兰兔;抗氧化性;GPx4 蛋白;表皮生长因子受体(EGFR)
中图分类号: S816.72 **文献标识码:** A **文章编号:** 1000-4440(2017)01-0133-08

Effects of selenium on skin antioxidant and expression of GPx4 and EGFR proteins in New Zealand rabbit

YANG Jie[1], PAN Xiao-qing[1], ZHAO Yan-hong[2], SONG Dan-dan[3], QIN Feng[1], SHAO Le[1], LI Jian[1], ZHANG Xia[1], ZHANG Lin-lin[3], WANG Jing[3], PAN Cui-ling[3]
(1.*Institute of Animal Science*, *Jiangsu Academy of Agricultural Sciences*, *Nanjing* 210014, *China*; 2.*National Research Center of Veterinary Biologicals Engineering and Technology*, *Jiangsu Academy of Agricultural Sciences*, *Nanjing* 210014, *China*; 3.*Institute of Nutritional and Metabolic Disorders in Domestic Animals and Fowls*, *Nanjing Agricultural University*, *Nanjing* 210014, *China*)

Abstract: To investigate the effect of selenium on hair follicle development and expression of GPx4 protein in rabbit hair, 60 New Zealand rabbits which initial weight was (690.0±7.0) g were divided into two groups(C and SS), 30 rabbits in each group (male and female). The C group was fed on basal diet, the determination of dietary selenium level was 0.20 mg/kg, SS group of dietary sodium selenite, the determination of dietary selenium level was 0.36 mg/kg. Feeding 30 d. Rabbit hair follicle group structure of C group arranged neatly, a primary hair follicle was surrounded by a number of secondary follicles, hair follicles and oval cross section was normal. New Zealand rabbit hair follicle group structure of SS group was disordered, transverse section of pri-

收稿日期:2016-09-01
基金项目:江苏省农业自主创新基金项目[CX(14)2078]
作者简介:杨 杰(1972-),男,安徽蒙城人,硕士,副研究员,主要从事家兔饲料营养调控研究。(E-mail)jieyangbwx@hotmail.com

mary follicles and part of secondary follicles were not normal. The number of secondary follicles in SS group was decreased by 36.64% than that in C group ($P<0.05$). The antioxidant properties of the skin, compared with the C group, the *GPx4* activity of SS group in skin tissue significantly decreased by 58.09% ($P<0.01$), *SOD* activity significantly decreased by 34.39% ($P<0.05$), T-AOC activity significantly decreased by 59.25% ($P<0.01$), the content of MDA significantly increased by 242.66% ($P<0.05$). The expression of GPx4 and EGFR proteins of New Zealand rabbit skin hair follicles in SS group were significantly decreased by the 131.70% ($P<0.01$) and 128.60% ($P<0.01$) than that in C group.

Key words: selenium; New Zealand rabbit; the antioxidant capacity; GPx4; EGFR

哺乳动物机体中的重要生化过程都有硒元素参与。动物生长对硒存在剂量要求,过量会引起硒中毒。慢性硒中毒表现为生长发育迟缓和毛发脱落,急性硒中毒的典型特征是精神沉郁、呼吸困难、食欲不振,甚至衰竭而死[1-3]。有研究结果表明,微量元素硒的适量补充可以直接或间接影响动物毛发的产量和品质,具体机制目前尚不十分清楚[4]。

硒是机体抗氧化功能中的一个重要元素,在机体内硒被用于合成硒代胱氨酸,硒代胱氨酸是硒蛋白的重要组成部分。目前发现在人和动物体内存在25 种硒蛋白,这些硒蛋白按照其功能被分作抗氧化物酶(谷胱甘肽过氧化物酶,*GPx*)、抗氧化蛋白(硒蛋白 P 和硒蛋白 W)和其他代谢酶(硫氧还蛋白还原酶和脱碘酶)[5]。有研究报道,硒是通过提高 *GPx* 的活性来抑制机体内活性氧(Reactive oxygen species, ROS)的产生[6-7]。

哺乳动物皮肤氧自由基主要来源于大气中的氧、环境中的毒素、污染物和紫外线的照射,能够引起许多皮肤疾病,如毛发脱落、皮肤癌变等,而抗氧化物酶在中和氧自由基过程中发挥重要作用。近年来有关硒蛋白与动物毛囊发育以及被毛生长之间关系的研究,Sengupta 等[8]研究发现,在小鼠的角蛋白14(Keratin 14, K14)表达细胞中敲除硒蛋白表达基因后,小鼠及其后代的身材矮小,表皮细胞中硒蛋白的缺失导致表皮增生和毛囊形态发育异常,出生后出现逐渐脱毛现象,这说明硒蛋白在毛囊发育过程中起着非常重要的作用。另一个研究结果表明,谷胱甘肽过氧化物酶 4(*GPx4*)和硫氧还蛋白还原酶 1(*TR1*)在皮肤的表皮细胞核角化细胞中大量表达。*TR1* 敲除后,小鼠表型正常,而角化细胞中 *GPx4* 的敲除却引起毛囊较大的变化,主要是引起脱毛[9]。另外,*GPx1/GPx2* 的敲除也没能引起皮肤形态的变化[10]。这些结果说明,*GPx4* 在皮肤毛囊发育过程中起着重要的作用。

表皮生长因子可以调控细胞的增殖、存活、分化和转移等各个方面。表皮生长因子受体(EGFR)的激活是通过表皮生长因子家族中的 7 种因子[11]与表皮生长因子受体结合形成二聚体和异二聚体来实现的[12-13]。受体激活之后,下游信号转导增强,细胞内程序发生复杂的变化[14]。信号通过 EGFR 的传导对于皮肤表皮和毛囊自身稳态的维持非常重要,它的调控异常会导致炎症反应、肿瘤形成和伤口愈合受阻等严重的皮肤疾病[15-16]。

本研究是基于家兔规模养殖过程中发现的一个实际问题而展开的。日粮中添加无机硒导致兔场饲养的新西兰兔生长迟缓和被毛大面积变得稀疏,针对这一现象,本研究拟通过检测日粮和兔体内的硒水平,兔皮肤抗氧化能力以及毛囊结构变化等指标来探讨过量硒对被毛生长发育的影响机理,以期为家兔饲料中硒的安全添加提供一定参考。

1 材料与方法

1.1 试验动物来源及分组

试验所用新西兰兔来源于江苏省农业科学院六合动物科学基地试验兔场,将 60 只初始体质量为(690.0±7.0) g 的新西兰兔分为 C 和 SS 2 组,每组30 只(雌雄各半)。C 组日粮硒含量为 0.20 mg/kg,SS 组日粮总硒含量为 0.36 mg/kg,2 组其他主要营养物质含量相同。

1.2 主要试剂及器材

1.2.1 抗氧化性能测定主要试剂及器材 主要试剂:超氧化物歧化酶(*SOD*)试剂盒、总抗氧化物(T-AOC)试剂盒、丙二醛(MDA)试剂盒和蛋白质定量测试盒均购于南京建成生物有限公司。主要器材有试管、微量移液器、漩涡混匀器、恒温水浴锅、可见分光光度计,均购于南京建成生物有限公司。

1.2.2 毛囊结构测定主要试剂及器材 主要试剂:

苦味酸、40%甲醛、冰醋酸、无水乙醇、二甲苯、石蜡、苏木精染液、伊红染液、中性树脂均购于南京建成生物有限公司。主要器材有切片脱水一体机(Thermo Fisher Scientific 公司产品)、石蜡包埋机(金华市益迪医疗设备有限公司产品)、摊片机(金华市益迪医疗设备有限公司产品)、烤片机[徕卡显微系统(上海)贸易有限公司产品]、切片机[徕卡显微系统(上海)贸易有限公司产品]、OLYMPUS CX31 显微镜[奥林巴斯(中国)有限公司产品]。

1.2.3　蛋白质测定主要试剂及器材　主要试剂:BCA 蛋白测定试剂盒购于凯基生物工程有限公司,RIPALysis buffer 购于北京普利莱基因技术有限公司,蛋白质上样缓冲液购于 TaKaRa 公司,GPx4 一抗购于 Abcam 公司,EGFR 一抗购于 Abcam 公司,辣根过氧化物酶标记的二抗购于 Abcam 公司,ECL 发光试剂盒购于上海天能有限公司,电泳仪电源购于北京六一仪器厂。主要器材有恒温培养箱(上海森信实验仪器有限公司产品)、高速冷冻离心机(SIGMA 公司产品)、脱色摇床(海门市麒麟医用仪器厂产品)、组织匀浆仪(IKA 公司产品)、酶标仪(美国博腾仪器有限公司产品)、PVDF 膜(MILLIPORE 美国公司产品)、tanon 电泳仪(上海天能有限公司产品)、湿转仪(上海天能有限公司产品)、微孔板分光光度计(BioTek 公司产品)。

1.3　皮肤样品采集处理与 HE 染色

兔皮肤组织样获取:全部试验兔预饲期 7 d,试验期 30 d。试验第 30 d,2 组中选择体质量接近,公母各半的獭兔各 10 只,使用电动剃毛机将兔背部毛剃净,每只兔取两侧肩胛部皮肤各一块,将兔皮肤在冰水浴条件下用剪刀剪碎,再用内切式机械匀浆机制成组织匀浆,2 500 r/min低速离心 10 min,取上清液用于皮肤组织氧化性能测定试验,将沉淀物于 -80 ℃下保存,用于 WB 试验。

皮肤固定、修块:于新西兰兔饲喂的第 30 d 采样,2 组中选择体质量接近,公母各半的獭兔各 10 只,使用电动剃毛机将兔背部毛剃净,每只兔取两侧肩胛部皮肤各一块,铺平并固定在带孔的木板上,然后固定于伯恩氏液中。皮肤在伯恩氏液中固定 2 h 后进行修块,修成1 cm×1 cm。

HE 染色过程:将皮肤组织脱水、透明和浸蜡、包埋、切片、展平、烤片、染色、封片及观察,通过光学显微镜观察皮肤组织结构[17]。

1.4　氧化性能检测指标及方法

采用可见光分光光度比色法检测新西兰兔皮肤中 *GPx* 活性,采用黄嘌呤氧化酶法检测新西兰兔皮肤中 *SOD* 活性,采用 TBA 法检测新西兰兔皮肤中 T-AOC 含量和 MDA 含量。

1.5　WB 测定

SDS-PAGE 的配制和电泳,皮肤组织中蛋白提取和定量、电泳、PAGE 胶转印、封闭、一抗孵育、二抗孵育,曝光后获得胶片进行数据分析[18]。

1.6　数据处理

抗氧化性能所有数据经过 SPSS16.0 统计软件采用单因素方差显著性检验分析,数据均以平均数±标准误表示。

WB 数据利用软件 Quantity one 对印迹进行光密度分析,Western 数据处理以 β-actin 为内参进行矫正,计算公式如下:

目标蛋白质量 = (Amount Target/Amount β-actin) Time x/Mean (Amount Target/Amount β-actin) Time。

2　结　果

2.1　硒对新西兰兔毛发生长的影响

在饲喂过程中发现 SS 组大部分兔的被毛稀疏、杂乱、无光泽,而 C 组兔被毛浓密有光泽。饲喂 30 d 时新西兰兔的被毛生长状况如图 1 显示。

C:日粮硒含量为 0.20 mg/kg;SS:日粮硒含量为 0.36 mg/kg。

图 1　新西兰兔被毛生长状况

Fig.1　The growth condition of New Zealand rabbits

2.2　硒对新西兰兔皮肤毛囊结构的影响

HE 染色结果(图 2)显示,C 组新西兰兔毛囊群结构排列整齐,1 个初级毛囊周围环绕数个次级毛囊,而且毛囊横切面呈正常椭圆形(图 2a),SS 组新

西兰兔毛囊群结构排列杂乱无章,初级毛囊和部分次级毛囊的横切面不呈正常的椭圆形(图 2b)。表 1 显示,SS 组次级毛囊数量比 C 组低 36.64%($P<0.05$)。

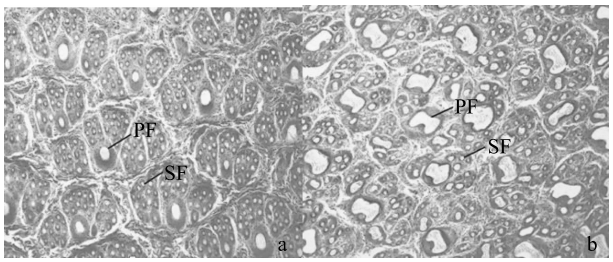

a:日粮中硒含量为 0.20 mg/kg;b:日粮中硒含量为 0.36 mg/kg。PF:初级毛囊;SF:次级毛囊。

图 2 新西兰兔皮肤毛囊结构组织切片(×100)

Fig.2 The pathological section of hair follicle of New Zealand white rabbits(×100)

表 1 不同组别次级毛囊数量差异

Table 1 Differences in the number of secondary hair follicles in different groups

组别	次级毛囊数量(个)
C	56.5±5.3a
SS	35.8±2.8b

C、SS 见图 1 注。

2.3 硒对新西兰兔皮肤 *GPx* 活性的影响

图 3 显示,与 C 组相比,SS 组新西兰兔皮肤组织中 *GPx* 活性降低了 58.09%($P<0.01$)。

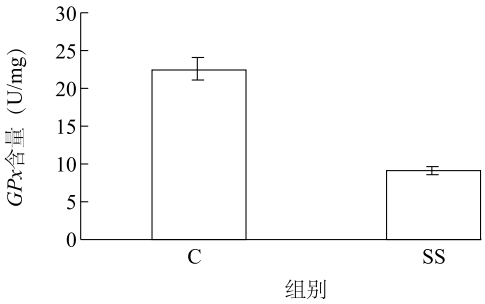

C、SS 见图 1 注。

图 3 2 组新西兰兔皮肤 *GPx* 活性变化

Fig.3 The activity of *GPx* in skin of New Zealand white rabbits in each group

2.4 硒对新西兰兔皮肤 *SOD* 活力的影响

图 4 显示,与 C 组比较,SS 组新西兰兔皮肤组织中 *SOD* 活性降低了 34.39%($P<0.05$)。

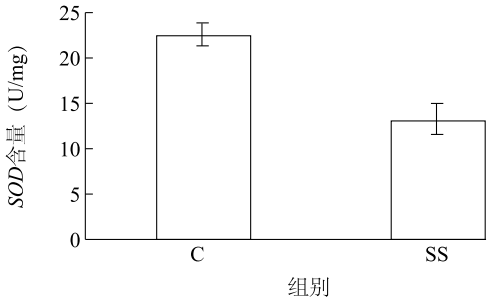

C、SS 见图 1 注。

图 4 2 组新西兰兔皮肤 *SOD* 活性变化

Fig.4 The activity of *SOD* in skin and plasma of New Zealand white rabbits in each group

2.5 硒对新西兰兔皮肤 T-AOC 含量的影响

图 5 显示,与 C 组比较,SS 组新西兰兔皮肤组织中 T-AOC 含量降低了 59.25%($P<0.01$)。

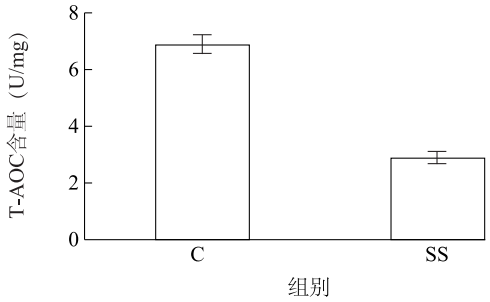

C、SS 见图 1 注。

图 5 2 组新西兰兔皮肤 T-AOC 含量的变化

Fig.5 The activity of T-AOC in skin of New Zealand white rabbits in each group

2.6 硒对新西兰兔皮肤中 MDA 含量的影响

图 6 显示,与 C 组比较,SS 组新西兰兔皮肤组织中 MDA 含量升高了 242.66%($P<0.05$)。

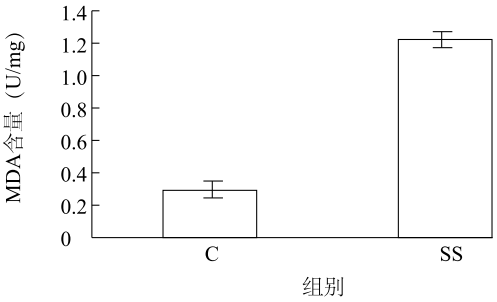

C、SS 见图 1 注。

图 6 2 组新西兰兔皮肤 MDA 含量的变化

Fig.6 The content of MDA in skin and plasma of New Zealand white rabbits in each group

2.7　硒对新西兰兔皮肤毛囊中 GPx4 蛋白表达的影响

图 7 显示,利用 Quantity one 软件对印迹进行光密度分析,获得 GPx4 蛋白相对表达量。与 C 组新西兰兔相比,SS 组新西兰兔皮肤毛囊中 GPx4 蛋白的相对表达量降低了 131.70%(P<0.01)。

2.8　硒对新西兰兔皮肤毛囊中 EGFR 蛋白表达的影响

图 8 显示,利用 Quantity one 软件对印迹进行光密度分析,获得 EGFR 蛋白相对表达量。与 C 组新西兰兔相比,SS 组新西兰兔皮肤毛囊中 EGFR 蛋白的相对表达量降低了 128.60%(P<0.01)。

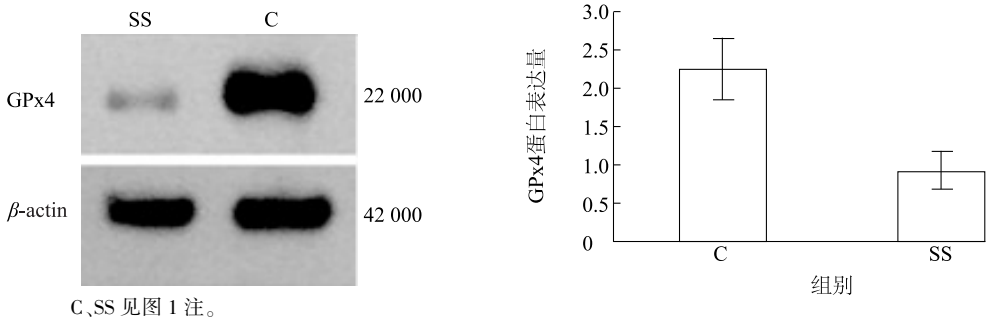

C、SS 见图 1 注。

图 7　日粮中过量硒对兔皮肤 GPx4 蛋白表达水平的影响

Fig.7　The effect of excessive selenium in diet on GPx4 protein expression level of rabbit skin

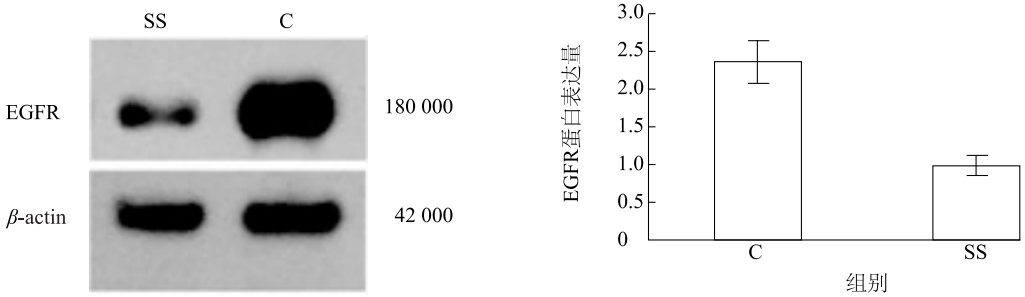

C、SS 见图 1 注。

图 8　日粮中过量硒对兔皮肤 EGFR 蛋白表达水平的影响

Fig.8　The effect of excessive selenium in diet on EGFR protein expression level of rabbit skin

3　讨 论

3.1　硒对新西兰兔毛发生长的影响

Hwang 等[19]研究结果表明,在日粮中添加含量过高(硒含量为 2.00 mg/kg)或者过低(硒含量为 0.03 mg/kg)的硒代甲硫氨酸会导致小鼠毛发生长异常,比如出现脱毛、毛囊结构异常等现象。Yu 等[20]研究报告指出,与添加硒含量为 0.12 mg/kg、0.54 mg/kg和 1.03 mg/kg的硒代蛋氨酸相比,在犬的日粮中添加硒含量过低(硒含量为 0.04 mg/kg、0.09 mg/kg)或过高(硒含量为 5.04 mg/kg)的硒代蛋氨酸会导致犬的毛发受损。本研究结果显示,饲喂添加硒含量为 0.36 mg/kg的亚硒酸钠日粮使新西兰兔的被毛稀疏、杂乱、无光泽。

目前关于饲喂过量硒而导致动物毛发脱落的机理还不清楚。角蛋白是组成毛纤维的主要成分,在哺乳动物毛纤维的总质量中占 65%~95%[21]。而角蛋白中的硫含量很高,在自然界中硫元素与硒元素的化学性质非常相似,在机体生理生化代谢过程中,在很多情况下硒可以取代硫的位置来参与一些物质的合成。在动物的细胞和组织中许多含硫氨基酸,如甲硫氨酸(Met)、半胱氨酸(Cys)、胱氨酸(Cystine)等,这些氨基酸中的硫都可以被硒取代,而合成为硒代甲硫氨酸(Selenomethionine, Se-Met)

和硒半胱氨酸(Selenocysteine, Se-Cys)。

现在普遍认为硒对机体产生毒性是因为它取代了硫的位置,使硫氨基酸的代谢发生障碍,从而引起机体代谢功能失常[22]。有研究指出,当机体内硒过剩时,将取代含硫氨基酸中的硫,导致含硫角质素分解、坏死,抑制巯基酶活性,直接或间接使细胞和组织正常的代谢功能发生障碍。毛纤维形成过程中,毛囊皮层细胞先分化合成中间丝(Intermediate filament, IF),中间丝组成束状的大原纤维。随后,中间丝相关蛋白(Intermediate filament associates protein, IFAP)渗透到大原纤维中,中间丝和中间丝相关蛋白中的半胱氨酸残基被氧化形成二硫键,连接成网络[23]。过量的硒导致动物毛发生长受阻,可能是因为过多的硒取代了半胱氨酸中的硫,使得含硫的半胱氨酸残基缺乏,不能形成二硫键而阻碍毛纤维的形成。

3.2 硒对新西兰兔皮肤毛囊结构的影响

毛干形成于毛囊中,毛囊是皮肤中的一个复杂的微小器官[24]。在每一个毛囊周期循环过程中,一个新的毛干形成,然后老的毛干退去。完整的毛囊结构是毛囊周期性循环和毛发正常生长的基础[25]。Hwang 等[19]研究发现,饲喂过高的硒代甲硫氨酸(日粮中硒含量为 2.0 mg/kg)会导致鼠毛囊结构异常。正常兔的皮肤毛囊结构应该是呈椭圆形,一个稍大的椭圆形的初级毛囊周围包围着十几个稍小的次级毛囊,本研究通过兔皮肤组织切片 HE 染色观察到,日粮中硒含量为 0.36 mg/kg的兔皮肤毛囊结构异常,毛囊群排列杂乱,所有的初级毛囊和部分次级毛囊结构出现异常的蝴蝶型结构,而饲喂基础日粮的对照组兔的皮肤毛囊结构是正常的。SS 组的兔皮肤毛囊结构出现异常的原因尚不明确,但有一点可以肯定的是基础日粮中添加硒含量为 0.36 mg/kg的亚硒酸钠导致了兔皮肤毛囊结构的异常。Seko 和 Imura[26]研究发现,硒中毒是通过硒化合物复杂反应诱发的活性氧自由基对 DNA 破坏的结果。大量研究结果也表明,过量的亚硒酸钠在谷胱甘肽(GSH)存在的情况下能够增加机体内的氧自由基[26-29],这些自由基可以损伤细胞,因此,毛囊结构发育异常可能是毛囊细胞受损导致的。

3.3 硒对新西兰兔皮肤组织抗氧化能力的影响

张在香等[30]研究发现,在低硒酵母饲料的基础上添加硒含量为 0.200 mg/kg(适量硒组)和 5.000 mg/kg(高硒组)的亚硒酸钠,饲喂断乳雄性 Wistar 大鼠 20 周后,高硒组的血浆细胞内谷胱甘肽过氧化物酶(*eGPx*)活性与适量硒组相比显著下降。张伟民等[31]通过增加饲料中硒含量来探究笼养蛋雏鸭抗氧化能力的结果表明,雏鸭血清和肝脏的 T-AOC 水平呈明显的先上升后下降的趋势。张艳艳等[32]在不同硒含量对 2~3 月龄肉兔抗氧化能力影响的研究中发现,硒含量为 0.600 mg/kg添加组的兔血清 *SOD* 活性比硒含量分别为 0 mg/kg、0.150 mg/kg、0.300 mg/kg、0.450 mg/kg添加组的兔血清 *SOD* 活性低。Zhang 等[33]研究结果表明,饲喂 BALB/c 小鼠硒含量为 0.045 mg/kg、0.100 mg/kg、0.400 mg/kg、0.800 mg/kg的日粮 56 d 后,0.800 mg/kg处理的小鼠肝脏 MDA 含量最高,并且 *SOD* 和 *GPx* 的活性显著降低。在本试验中,SS 组新西兰兔所食日粮总硒含量 0.360 mg/kg,在饲喂过程中出现了被毛稀疏、生长缓慢的现象,这说明此硒含量是过量的。进一步的研究结果显示,与饲喂基础日粮的 C 组新西兰兔相比,饲喂日粮添加硒含量为 0.360 mg/kg亚硒酸钠的 SS 组新西兰兔皮肤组织中 *GPx* 活性、*SOD* 活性和 T-AOC 总抗氧化能力均显著降低,而 MDA 含量显著升高,这表明过量的硒可引起新西兰兔机体抗氧化能力下降。

而目前关于硒中毒的真正机理并不完全清楚。Seko 等[34]在 1989 年提出,谷胱甘肽能够将亚硒酸盐中的 Se^{4+} 还原成 Se^{2+},Se^{2+} 与氧反应产生氧自由基(ROS),造成细胞损伤,从而使机体受到氧化损伤。本研究发现的兔皮肤和血浆中抗氧化能力下降这一现象,可能是由于硒的过量导致细胞氧化应激,产生过多的氧自由基,扰乱 *GPx*、*SOD* 等各种抗氧化物酶的合成及生化功能,从而导致机体抗氧化能力下降。

3.4 硒对新西兰兔皮肤中 GPx4 蛋白表达的影响

Sengupta 等[35]2010 年报道,完全敲除小鼠角蛋白 14(Keratin 14, K14)后可引起小鼠皮肤产生很大的变化,如毛囊形态的变化、局部性脱毛、表皮增生,并且在真皮层出现明显的由巨噬细胞和中性粒细胞引起的浸润性炎症反应。Sengupta 等[36]2013 年通过基因敲除法研究发现,角质形成细胞中缺乏 GPx4 后皮肤出现与 Sengupta 等[35]2010 年报道的相似变化。这说明在毛囊正常发育和成熟的周期中,GPx4 起着重要的作用。本研究结果表明,在日粮中添加过量的硒能够引起新西兰兔皮肤组织中 GPx4 蛋白

表达量显著下降。这可能是由于日粮中添加过量的硒导致新西兰兔机体内氧自由基增多,磷脂过氧化物大量积累而导致磷脂过氧化物酶(*GPx4*)的大量消耗,从而使其在皮肤组织中的含量显著降低。

3.5　硒对新西兰兔皮肤中 EGFR 蛋白表达的影响

Lee 等[37-38]发现小鼠等哺乳动物 EGFR 基因敲除后存在显性抑制,导致其胚胎发育过程受阻或停滞,某些突变体可以存活数周,但是这些动物出现严重的皮肤异常现象,包括表皮萎缩,表皮角质形成,细胞增殖率下降,被毛形成受阻或者渐进性脱毛和毛囊分化过早等毛囊周期循环受阻现象。本研究结果表明,在日粮中添加过量的硒使新西兰兔皮肤组织中 EGFR 蛋白的表达量显著下降。日粮中添加过量的硒使新西兰兔皮肤组织中 EGFR 蛋白表达量显著下降的原因并不清楚,但是 EGFR 表达量的下降与新西兰兔毛发生长稀疏之间应该存在某种潜在的联系,或许是过量硒所致的 EGFR 表达量下降,从而影响了 EGFR 信号通路的传递,表现出毛囊发育受阻现象。

参考文献:

[1] 韩晓霞,魏洪义. 硒的营养生物学研究进展[J].南方农业学报, 2015,46(10):1798-1804.

[2] 武　瑞.亚硒酸钠在雏鸭体内药动学及毒理学的研究[D]. 哈尔滨: 东北农业大学, 2002.

[3] 黄东璋,刘明生,王　健,等.硒中毒对雏鹅免疫机能的影响[J].江苏农业科学,2015,43(2):218-220.

[4] 李树伟. 影响绵羊毛纤维与毛囊结构及生产性状的分子机理研究[D]. 长春: 吉林大学, 2008.

[5] SHENKIN A. Selenium in intravenous nutrition[J]. Gastroenterology, 2009, 137(5): S61-S69.

[6] CHENG W H, FU Y X, PORRES J M, et al. Selenium-dependent cellular glutathione peroxidase protects mice against a pro-oxidant-induced oxidation of NADPH, NADH, lipids, and protein[J]. The FASEB Journal, 1999, 13(11): 1467-1475.

[7] KIM Y, KIM D C, CHO E S, et al. Antioxidant and anti-inflammatory effects of selenium in oral buccal mucosa and small intestinal mucosa during intestinal ischemia-reperfusion injury[J]. Journal of Inflammation, 2014, 11(1): 1.

[8] SENGUPTA A, LICHTI U F, CARLSON B A, et al. Targeted disruption of glutathione peroxidase 4 in mouse skin epithelial cells impairs postnatal hair follicle morphogenesis that is partially rescued through inhibition of COX-2[J]. Journal of Investigative Dermatology, 2013, 133(7):1731-1741.

[9] KRYUKOV G V, CASTELLANO S, NOVOSELOV S V, et al. Characterization of mammalian selenoproteomes[J]. Science, 2003, 300(5624): 1439-1443.

[10] ESWORTHY R S, ARANDA R, MARTIN M G, et al. Mice with combined disruption of *Gpx1* and *Gpx2* genes have colitis[J]. American Journal of Physiology-gastrointestinal and Liver Physiology, 2001, 281:G848-G855.

[11] SCHNEIDER M R, WOLF E. The epidermal growth factor receptor ligands at a glance[J]. Journal of Cellular Physiology, 2009, 218(3): 460-466.

[12] YARDEN Y, SLIWKOWSKI M X. Untangling the ErbB signaling network[J]. Nature Reviews Molecular Cell Biology, 2001, 2(2): 127-137.

[13] CITRI A, YARDEN Y. EGF-ERBB signalling: towards the systems level[J]. Nature Reviews Molecular Cell Biology, 2006, 7(7): 505-516.

[14] YARDEN Y, SHILO B Z. SnapShot: EGFR signaling pathway[J]. Cell, 2007, 131(5): 1018.

[15] PASTORE S, MASCIA F, MARIANI V, et al. The epidermal growth factor receptor system in skin repair and inflammation[J]. Journal of Investigative Dermatology, 2008, 128(6): 1365-1374.

[16] SCHNEIDER M R, WERNER S, PAUS R, et al. Beyond wavy hairs: the epidermal growth factor receptor and its ligands in skin biology and pathology[J]. The American Journal of Pathology, 2008, 173(1): 14-24.

[17] 田玉旺,李　琳,朱红艳,等. 常规 HE 染色易出现的问题、原因及解决方法[J].诊断病理学杂志,2008,15(6): 500-502.

[18] 马艳琴,孙子龙,王　彬,等. Western blot 检测家兔动脉组织蛋白质表达条件的优化[J]. 农学学报,2011,1(6): 52-56.

[19] HWANG S W, LEE H J, SUH K S, et al. Changes in murine hair with dietary selenium excess or deficiency[J]. Experimental Dermatology, 2011, 20(4): 367-369.

[20] YU S, WEDEKIND K J, KIRK C A, et al. Primary hair growth in dogs depends on dietary selenium concentrations[J]. Journal of Animal Physiology and Animal Nutrition, 2006, 90(3/4): 146-151.

[21] 张海龙,武彩霞,刘玉峰,等. 人角蛋白 K6a cDNA 的克隆及其在 *E.coli* 中的表达[J]. 第四军医大学学报, 2001, 22(24): 2253-2256.

[22] 曹晓哲,钱　震,哈英娣,等. 硒中毒的研究概况[J]. 微量元素与健康研究,1995, 12(5): 71-72.

[23] FRASER R D B, ROGERS G E, PARRY D A D. Nucleation and growth of macrofibrils in trichocyte (hard-α) keratins[J]. Journal of Structural Biology, 2003, 143(1): 85-93.

[24] SCHNEIDER M R, SCHMIDT-ULLRICH R, PAUS R. The hair follicle as a dynamic miniorgan[J]. Current Biology, 2009, 19(3): R132-R142.

[25] FUCHS E, MERRILL B J, JAMORA C, et al. At the roots of a never-ending cycle[J]. Developmental Cell, 2001, 1(1): 13-25.

[26] SEKO Y, IMURA N. Active oxygen generation as a possible mechanism of selenium toxicity[J]. Biomedical and Environmental Sciences: BES, 1997, 10(2/3): 333-339.

[27] LIN Y, SPALLHOLZ J E. Generation of reactive oxygen species from the reaction of selenium compounds with thiols and mammary tumor cells[J]. Biochemical Pharmacology, 1993, 45(2): 429-437.

[28] GARBERG P, STÁHL A, WARHOLM M, et al. Studies of the role of DNA fragmentation in selenium toxicity[J]. Biochemical Pharmacology, 1988, 37(18): 3401-3406.

[29] CHAUDIERE J, COURTIN O, LECLAIRE J. Glutathione oxidase activity of selenocystamine: a mechanistic study[J]. Archives of Biochemistry and Biophysics, 1992, 296(1): 328-336.

[30] 张在香,杨晓光. 慢性硒中毒大鼠硒蛋白的变化[J]. 卫生研究, 1999, 28(3): 155-157.

[31] 张伟明,王 安. 微量元素硒对笼养蛋雏鸭生产性能、免疫器官发育和抗氧化功能影响[J].饲料工业, 2012,33(14): 11-14.

[32] 张艳艳,李福昌. 日粮不同硒水平对 2~3 月龄肉兔生产性能、抗氧化指标和肉质的影响[J]. 动物营养学报, 2010, 22(1): 82-87.

[33] ZHANG Q, CHEN L, GUO K, et al. Effects of different selenium levels on gene expression of a subset of selenoproteins and antioxidative capacity in mice[J]. Biological Trace Element Research, 2013, 154(2): 255-261.

[34] SEKO Y, SAITO Y, KITAHARA J, et al. Active oxygen generation by the reaction of selenite with reduced glutathione *in vitro* [M].Berlin Heidelberg: Springer Berlin Heidelberg, 1989: 70-73.

[35] SENGUPTA A, LICHTI U F, CARLSON B A, et al. Selenoproteins are essential for proper keratinocyte function and skin development[J]. PloS One, 2010, 5(8): e12249.

[36] SENGUPTA A, LICHTI U F, CARLSON B A, et al. Targeted disruption of glutathione peroxidase 4 in mouse skin epithelial cells impairs postnatal hair follicle morphogenesis that is partially rescued through inhibition of COX-2[J]. Journal of Investigative Dermatology, 2013, 133(7): 1731-1741.

[37] LEE D, CROSS S H, STRUNK K E, et al. Wa5 is a novel ENU-induced antimorphic allele of the epidermal growth factor receptor [J]. Mammalian Genome, 2004, 15(7): 525-536.

[38] LEE T C, THREADGILL D W. Generation and validation of mice carrying a conditional allele of the epidermal growth factor receptor [J]. Genesis, 2009, 47(2): 85-89.

(责任编辑:王 妮)